

Mesialización de los molares inferiores con Microimplantes

Mesial of the mandibular molars with microimplants

Resumen

El reporte de este caso clínico es de una paciente femenina con 19 años de edad. Clase II dental y esquelética de Angle. Se indicaron extracciones de primeros premolares superiores y segundos premolares inferiores. El tratamiento de ortodoncia se realizó con aparatología fija, de prescripción técnica Roth slot .022. Contando con la participación de un equipo interdisciplinario compuesto por el cirujano bucal, periodoncista y un rehabilitador. El cirujano colocó los microimplantes, utilizados para la mesialización del segmento posterior inferior, cumpliendo con toda la finalidad de no modificar el segmento anterior de dicha arcada. El periodoncista, realizó un recantoneo gingival en el sector anterior superior e inferior. La intervención del rehabilitador fue colocar composites en el sector anterior superior, por falta de tamaño de incisivos laterales logrando una mejor estética. Al finalizar el tratamiento los resultados fueron la corrección de la clase II dental, contribuyendo a una mejor relación oclusal para la preservación de las cúspides y bordes incisales.

Abstract

This is a report of a clinical case of an Angle skeletal dental class II, nineteen years old female patient. Upper first bicuspid and lower second bicuspid were indicated. Fixed appliances were used for the orthodontic treatment, Roth .022 prescription. The interdisciplinary team was formed by an oral surgeon, a periodontist and an oral reoutfitter. The surgeon placed the microimplants used to move mesially the lower posterior segment in order to not modify the anterior segment in that arch. The periodontist made a gingival contour at the upper and lower anterior segments. Composites were added by the oral reoutfitter at the upper lateral incisors due to their reduced size, better esthetics was obtained. At the end of the treatment, dental class II was corrected improving occlusal relationships to preserve cusps and incisal edges.

Descriptor: Mini-implantes, mesialización de molares

Keyword: Mesial molar, mini implants

Jorge Iván Quiñones Carrillo*
Fernando Sigifredo Pérez Cavarubias**
Alma Rosa Rojas García**
Jaime Fobián Gutiérrez Rojo****
Rafael Rivas Gutiérrez*****

*Egresado de la Especialidad en Ortodoncia. Autor responsable

**Docente de la Especialidad en Ortodoncia

***Director del caso clínico

UNIVERSIDAD AUTÓNOMA DE NAYARIT

Quiñones, C.I.I., Pérez, C.F.S., Rojas, G.A.R., Gutiérrez, R.J.F., Rivas, G.R.
Mesialización de los molares inferiores con Microimplantes. Oral Año 15. Núm.
48. 2014. 1106-1109

Recibido: Enero, 2012. Aceptado: Octubre, 2012.

Oral. Año 15 No. 48, Agosto 2014.

Introducción

La utilización de los implantes en la odontología empieza en la década de 1980. Primero se utilizaron como pilares de prótesis, pero pronto se vieron las posibilidades que ofrecían como fuente de anclaje ortodóncico. Durante esta época, se utilizaban los futuros pilares protésicos (implantes) como apoyo para movimientos ortodóncicos, generalmente para movimientos realizados en el plano horizontal. Una vez finalizada la fase ortodóncica, los implantes pasaban a utilizarse como pilares protésicos, ya que al existir el proceso de osteointegración, la eliminación del implante era prácticamente imposible, esto condicionaba su localización en hueso alveolar y perpendicular al plano oclusal.¹

Inicialmente al aparecer los implantes para rehabilitación, se utilizaban estos como anclaje, sin embargo tenían los siguientes inconvenientes: a) se debía esperar seis meses para la osteointegración, b) se debía hacer un proceso de laboratorio muy complejo para determinar el lugar final del implante, antes de hacer lo ortodoncia, c) solo podían ser colocados en la cresta alveolar.²

Los mini-implantes ortodóncicos tienen poco tiempo en el mercado. Estos mini-implantes al no poseer ligamento periodontal no son desplazados por la fuerza de activación.³ Los mini-implantes tienen las siguientes ventajas: a) son de bajo costo, b) son de carga inmediata, no requieren osteointegración,^{4,5} c) son de fácil colocación, no requieren cirugía y lo puede realizar el mismo ortodoncista, d) la cabeza del implante tiene ranuras o agujeros especiales para adaptarse a la aparatología ortodóncica, e) pueden colocarse en diversos lugares, paladar, hueso alveolar, cresta infracigomática, espina nasal anterior, rama mandibular, etc.^{6,7}

Así mismo tienen sus limitaciones: a) riesgo de daño a estructuras anatómicas tales como raíces de dientes, nervios, vasos sanguíneos e incluso el seno maxilar, b) al retirarse se pueden fracturar, c) producen inflamación de los tejidos bucales.^{8,9} Aún con esto siguen siendo la mejor opción de anclaje para muchas situaciones clínicas, tal es el caso del movimiento de intrusión.¹⁰

Es importante diferenciar la utilización del microtornillo como anclaje directo o indirecto. Por anclaje directo se entiende el apoyarse directamente sobre el tornillo y utilizar las fuerzas sobre él sin utilizar ninguna unidad dentaria de anclaje. El anclaje indirecto es aquella situación en la que se tiene una unidad de anclaje dentaria y el microtornillo se utiliza para reforzarlo o para estabilizarla.⁴

La magnitud de la fuerza que puede soportar un microtornillo varía según los autores; las fuerzas a aplicar pueden ser fuerzas ligeras de 50 a 150gr hasta 300gr. Las fuerzas necesarias de retracción se encuentran entre 150-200gr, mientras que las de intrusión deben ser entre 15 y 25gr, las de inclinación, rotación y extrusión se encuentran entre 30-60gr. Por tanto el tornillo puede soportar las fuerzas ligeras de retracción y a la vez soportar otros movimientos, anclar y distalizar.⁴

Una de las grandes ventajas de la utilización de microtornillos es la posibilidad de aplicar la fuerza cerca del centro de resistencia del diente. Además, al no producir fuerzas de reacción en los dientes nos brinda un máximo anclaje. Antes de aplicar la tracción debe estudiarse el sistema de fuerzas que se va a desarrollar y de qué manera podemos controlar y mejorar la biomecánica.⁴

La odontología moderna ha sido revolucionada con el fenómeno de la oseointegración. Según Branemark, se basa en una coexistencia estructural y funcional continua; así como de forma simbiótica entre un material aloplástico y los tejidos vivos.¹¹

Dependiendo de la maloclusión que presente el paciente, convencionalmente se ha trabajado con un anclaje mínimo, en donde se pierde 2/3 partes del espacio conseguido; anclaje moderado perdiendo la mitad del espacio y con el anclaje máximo que se alcanza a perder hasta 1/3 de éste, entre otras.¹²

Por lo tanto, limitar los efectos dentarios no deseados y maximizar los movimientos deseados, es una pauta importante que la mecánica en los tratamientos debe tener muy en cuenta. Es en este punto donde los microimplantes desempeñan un rol muy importante, sobre todo en aquellas situaciones clínicas en las que deseamos obtener anclaje máximo.¹³

Caso clínico

Paciente de género femenino de 19 años de edad acude a la clínica de ortodoncia de la Universidad Autónoma de Nayarit. El motivo de la consulta fue por estética. Presentaba perfil facial: recto, tercio superior aumentado, biotipo: braquifacial, clase esquelética II por posición posterior de la mandíbula, clase II molar y canina, proinclinación de incisivos superiores e inferiores.



Figura 1.

Figura 2.

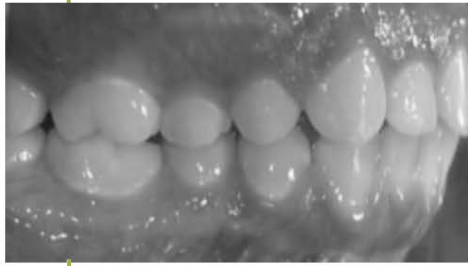

Figura 3.

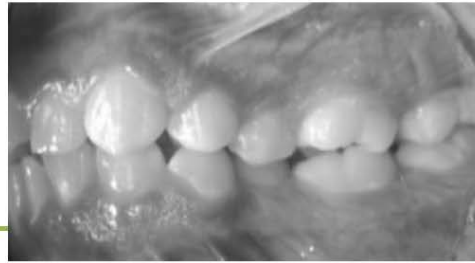

Figura 4.

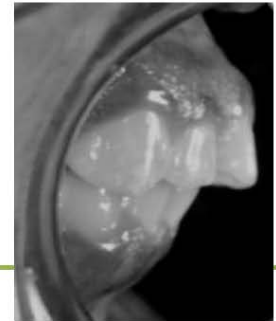


Figura 5.

Los objetivos del tratamiento fueron obtener la clase I dental, corregir apiñamiento dental. El Plan de tratamiento fue extracciones de primeras premolares superiores y segundas premolares inferiores. El anclaje utilizado fue máximo y la

aparato de Roth .022. Se realiza reconteo gingival al final del tratamiento y rehabilitación de los bordes incisales de los incisivos superiores.

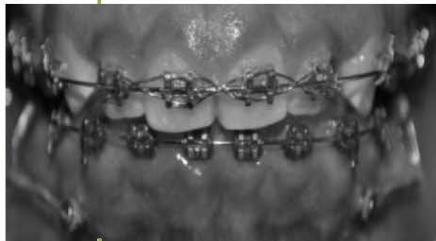

Figura 6.

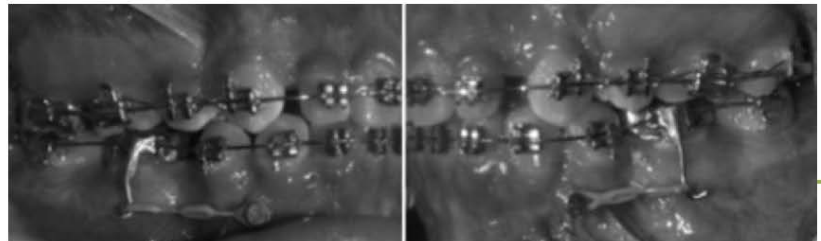


Figura 7.



Figura 8.



Figura 9.



Figura 10.

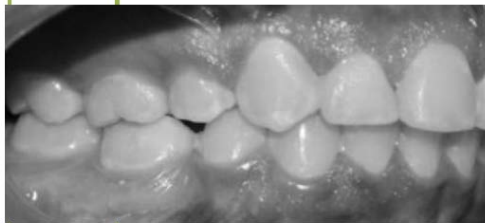

Figura 11.

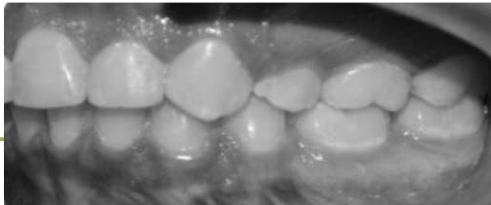


Figura 12.

Conclusiones

La elaboración de un buen diagnóstico, dará como resultado un excelente plan de tratamiento, guiando al ortodoncista a tomar la decisión correcta en beneficio del paciente y de la práctica misma.

En este caso se determinó realizar extracciones de primeros premolares superiores y segundos premolares inferiores para poder lograr la clase I dental tan buscada por los ortodoncistas, para este fin se utilizaron microimplantes como una opción de anclaje para el movimiento de mesialización de los molares inferiores, obteniendo muy buenos resultados en el establecimiento de la relación molar deseada y nulos efectos indeseables.

Bibliografía

- 1.-Molina, A. y cols. Microtomillos como anclaje en ortodoncia. Revisión literaria. Consultado el día 25 de noviembre del 2010 en www.infomed.es
- 2.-Kokich, V. "Management of complex orthodontic problems: the use of implants for orthodontic anchorage" en. *Seminars in Orthodontics*, 1996. Vol 2, No 2, pp 153-160.
- 3.-Moon, C., y cols. "Intrusion of overerupted molars by corticotomy and orthodontic skeletal anchorage". *Angle Orthodontist*, 2007. Vol 77, No 6, .1119-1125.
- 4.-Cornelis, M. y cols. "Systematic review of the experimental use of temporary skeletal anchorage devices in orthodontics". *American Journal of Orthodontics and Dentofacial*. 2007. Vol. 131, No 4, April. 52-58.
- 5.-Freire, J., y cols. "Histomorphologic and histomophometric evaluation of immediately and early loaded mini-implants for orthodontic anchorage" *American Journal of Orthodontics and Dentofacial Orthopedics*, 2007. Vol 131, No 6. 704-7010.
- 6.-Deguchi, T., y cols. "Quantitative evaluation of cortical bone thickness with computed tomographic scanning for orthodontic implants". *American Journal of Orthodontics and Dentofacial Orthopedics*, 2006. Vol. 129, o 6, june. 721.
- 7.-Liu, E., y cols. "A computed tomographic image study on the thickness of the infrazygomatic crest of the maxilla and its clinical implications for miniscrew insertion" *American Journal of Orthodontics and Dentofacial Orthopedics*, 2007. Vol 131, No 3, pp.352-356.
- 8.-Kuroda, S., y cols. "Root proximity is a major factor for screw failure in orthodontic anchorage". *American Journal of Orthodontics and Dentofacial Orthopedics* 2007. Vol 131, No 4, pp.68-73.
- 9.-Krovitz, N., y cols. "Risks and complications of orthodontic miniscrews". *American Journal of Orthodontics and Dentofacial Orthopedics*, 2007. Vol 131, No 4, pp.43-51.
- 10.-Kang, y cols. "Bone thickness of the palate for orthodontic mini-implant anchorage in adults" *American Journal of Orthodontics and Dentofacial Orthopedics*, 2007 Vol 131, No 4, pp. 74-81.
- 11.-Dinato, J. *Implantes osseointegrados. Cirugía y prótesis*. 2003. Sao Paulo, Ates Medicas.
- 12.-Roberts, E., y cols. "Bone Modeling: Biomechanics, Molecular Mechanisms, and Clinical Perspectives" en *Seminars in Orthodontics*, 2004. Vol 10, No 2. 123-161.
- 13.-Nonda, R., y cols. *Principios de biomecánica*. (En Nonda, Rovindra, ed. *Biomecánica en ortodoncia clínica*. Buenos Aires, Médica Panamericana). 1998. p. 1-20.